



**В.Н. Звягин**

*доктор медицинских наук,  
профессор, заслуженный врач РФ,  
зав. отделом идентификации личности Российского Центра  
судебно-медицинской экспертизы Минздрава РФ  
(Москва)*



**М.Е. Березовский**

*кандидат медицинских наук,  
старший научный сотрудник отдела идентификации личности  
Российского Центра судебно-медицинской экспертизы Минздрава РФ  
(Москва)*



**М.А. Григорьева**

*кандидат биологических наук,  
старший научный сотрудник отдела идентификации личности  
Российского Центра судебно-медицинской экспертизы Минздрава РФ  
(Москва)*

## **ИДЕНТИФИКАЦИЯ МОЩЕЙ ПРЕПОДОБНОГО ИОСИФА ВОЛОЦКОГО**

**Вводные замечания.** Необходимость решения вопроса, обозначенного в названии статьи, была обусловлена недостаточной археологической персонификацией захоронения, обнаруженного в аркосолии южной стены Успенского собора. Первоначально предполагалось, что недостаток информации может быть восполнен осмотром останков *in situ*, и наше участие планировалось в рамках проекта, который возглавил старший научный сотрудник Института археологии РАН кандидат исторических наук С.З. Чернов. Но уже первый осмотр этого захоронения, проведенный нами 2–3 ноября 2001 г. показал, что обойтись без лабораторного исследования не удастся. Осмотр выявил помимо идентификационных и целый ряд других проблем: как провести выделение мощей без дополнительного их разрушения; как и в какие сроки осуществить реставрацию черепа и сильно разрушенного посткраниального скелета; как предохранить мощи от дальнейшего разрушения при их помещении в раку для молитвенного поклонения. Учитывая изложенное, игумен Иосифо-Волоцкого монастыря митрополит Волоколамский и Юрьевский Питирим благословил проведение детального медико-криминалистического исследования, которое было оформлено Договором № 5 от 10.01.2002 г. Отделом идентификации личности Российского центра судебно-медицинской экспертизы Минздрава РФ. Основные результаты исследования (Акт № 4/2002 ОИЛ от 19.04.2002 г.) приведены ниже.

В исследовательскую группу входили: Заслуженный врач РФ, доктор медицинских наук, профессор В.Н. Звягин (руководитель); судебно-медицинские эксперты: М.Е. Березовский

(старший научный сотрудник, кандидат медицинских наук), Н.В. Нарина (научный сотрудник), С.А. Аунапу (младший научный сотрудник); антрополог, М.А. Григорьева (старший научный сотрудник, кандидат биологических наук); физик В.В. Королев (старший научный сотрудник, кандидат технических наук); математик-программист Н.В. Иванов (научный сотрудник).

Объектами наших исследований были:

- честные останки предположительно преподобного Иосифа Волоцкого (1439/1440—1515);
- образцы костного вещества для спектрального и микроскопического исследования;
- репродукция с надгробной иконы преподобного Иосифа Волоцкого;
- вериги преподобного Иосифа Волоцкого и образцы металлизации.

Остео-краниометрические исследования, рентгенография основных сегментов тела, видеосъемка и взятие костных проб на спектральный анализ проведены непосредственно в Иосифо-Волоцком монастыре. Исследование вериг и взятие с них проб (на марлю) для спектрального исследования сделано в краеведческом музее г. Волоколамска, видеосъемка надгробной иконы Иосифа Волоцкого — в Центральных реставрационных мастерских.

Диагностические исследования честных останков, элементного состава вериг и иконописного изображения преподобного Иосифа Волоцкого выполнены в Отделе идентификации личности.


Идентификация человека, в том случае, если отсутствуют данные о его физических особенностях, признаках внешности, заболеваниях, травмах и т.п., практически невозможна. Лишь после диагностики заболеваний, обнаруженных на честных останках, по нашей просьбе начал осуществляться поиск житийных сведений, касающихся состояния здоровья преподобного Иосифа Волоцкого. Мы очень признательны за эту работу секретарю Владыки Питирима Татьяне Владимировне Суздальцевой.

**Исторические сведения.** Преподобный Иосиф Волоцкий (в миру — Иоанн Санин)<sup>1</sup>, великий святой Русской православной церкви, родился в семье вотчинника, владельца с. Язвище Волоколамского княжества в 1439/1440 г. Прадед Иосифа — Саня (основатель фамилии) был родом из Литвы. Родители Иосифа — Иоанн и Марина (после пострижения — Иоанникий и Мария) умерли в монашестве. Иоанн Санин принял постриг в Боровском монастыре с именем Иосиф, где провел восемнадцать лет под руководством святого подвижника Пафнутия. По преставлению последнего он был назначен игуменом Боровского монастыря, которым управлял около двух лет. Впоследствии он совершил паломничество по Русским святыням, особое впечатление у него осталось от Кирилло-Белозерского монастыря. В 1479 г. он основал в Волоколамских пределах обитель Успения Пресвятой Богородицы. В этом монастыре им был составлен собственный устав строгого общежития, значительная часть которого соотносится с Уставом преподобного Нила Сорского, Белозерского чудотворца. Многие постриженники Иосифо-Волоцкого монастыря были архипастырями и занимали важнейшие кафедры Русской Церкви.

Успенская обитель создавалась сразу как общежительный монастырь, в котором «...усердная молитва сопровождалась обязательным трудом братии на самых различных, подчас физически тяжелых послушаниях. Никто не имел собственности, все было общее, даже келейные иконы, пища подавалась скудная, два раза в день и тоже абсолютно одинаковая для всех, также — и одежда. Сам преподобный Иосиф ходил в рубище, на ногах — лапти, незнакомые люди принимали его за нищего просителя...»<sup>2</sup>.

Известно также, что преподобный Иосиф Волоцкий «...роста был среднего, и лицом благообразен, подобно древнему Иосифу, борода у него была округлая и длины умеренной, сначала темно-русый, потом седой...»<sup>3</sup>, постоянно носил тяжелые металлические вериги (ныне они хранятся в Волоколамском краеведческом музее)\*, обладал удивительно красивым певческим голосом,

\* На основании решения Министерства культуры Московской области и Акту №1ВПВ от 12 июня 2004 г. вериги преподобного Иосифа Волоцкого переданы из историко-архитектурного и художественного музея «Новый Иерусалим» в Иосифо-Волоцкий монастырь. В настоящее время вериги, помещенные в специальный киот, хранятся в Успенском соборе обители (у южной стены) и доступны для поклонения.



1. Общий вид погребения



2. Нижние суставные поверхности VI (1) и VII (2) шейных позвонков

«...талантливым каллиграфом и ценителем церковного искусства... и, несомненно, был одним из образованнейших людей на Руси...»<sup>4</sup>.

Преподобный Иосиф преставился 9 сентября 1515 г., т.е. на следующий день после праздника Рождества Богородицы, и был погребен против алтаря Успенского храма своей обители. Смерть наступила от тяжелого хронического заболевания, которое исключало, по-видимому, возможность исполнения Преподобным своих обязанностей по монастырю. И, скорее всего, по этой причине еще при его жизни был избран преемник, что, ввиду исключительности события, зафиксировано церковным преданием.

В житие отмечено: «...спустя много времени, когда изнемогал от старости блаженный отец и во многой немощи лежал...»<sup>5</sup>, «...И услышав эти слова, отец Иосиф вздохнул и сказал: поверь мне, господии, так сильно болит у меня голова, что не могу даже монастырский двор перейти...»<sup>6</sup>, «...И увидел Иосиф, что князь со слезами просит его, и забыл болезнь свою, и поехал сам, а князь впереди поехал, на две стадии. Но проехав немного, отец Иосиф изнемог от головной боли и возвратился...»<sup>7</sup>, «...сам возложи на себя святую схиму и причастился Святых Христовых Таин, Животворящего Тела и Крове Христовы, к себе не велел никого пускать, кроме великой нужды, и весьма изнемогал, и снова причащался Святых Таин. Братья же, неотступно с ним пребывающие, носили его к каждой службе и клали в сокровенном месте, чтобы он мог слышать святое пение и чтение, а он уже и сидеть не мог...»<sup>8</sup>, «...внешние очи у него, как и у патриарха Исаака, не видели. Лежал он уже на одре в немощи, скончался он на семьдесят шестом году блаженной кончиной, претерпев прежде того болезни...»<sup>9</sup>.

Соборами 1578 и 1589 годов преподобный Иосиф был причислен Церковью к местночтимым святым, а в 1591 году — к общерусским<sup>10</sup>. Образ Иосифа Волоцкого хорошо известен православным христианам по надгробной иконе, выполненной между 1572 и 1591 гг., скорее всего — в связи с собором 1578 г.<sup>11</sup> (цв. илл.).

**Краткая характеристика погребения.** Погребение, вскрытое археологами Ю.А. Смирновым, М.В. Фроловым и П.Е. Русаковым, располагалось в аркосолии южной стены Успенского собора постройки 1688—1692 гг. Иосифо-Волоцкого монастыря (на глубине 225 см), т.е. там, где по позднейшему



церковному преданию похоронен преподобный Иосиф Волоцкий-чудотворец. Колода сохранилась в виде древесного тлена черного цвета, занимает площадь 170×43 см. Погребение ориентировано параллельно стене храма. Скелет находится в положении лежа на спине, головой на северо-запад, руки согнуты в локтевых суставах, предплечья перекрещены в области пояса (правое поверх левого), кисти покоятся соответственно подвздошным костям (илл. 1). Кости скелета располагаются в анатомически правильном положении, за исключением слегка сдвинутых правой плечевой кости (следы позднего перекопа) и правой малой берцовой кости (следы обрушения крыши колоды при проседании грунта). Череп лежит на затылке с небольшим наклоном к правому плечу, нижняя челюсть — в базальной норме, на шейных позвонках.

Судя по положению костей плечевого пояса (биакромиальная ширина — 35 см) и обеих ног (коленные и голеностопные суставы уперты вплотную друг к другу, а правая стопа — поверх левой), погребенный был чрезвычайно истощен и перед захоронением туго запеленут.

**Состояние мощей, реставрация костей.** Скелет представлен почти в полном объеме, за исключением подъязычной кости, некоторых мелких костей кисти и стопы. Однако череп и ряд крупных костей посткраниального скелета частично разрушены, что не позволяет провести их полную остеометрию.

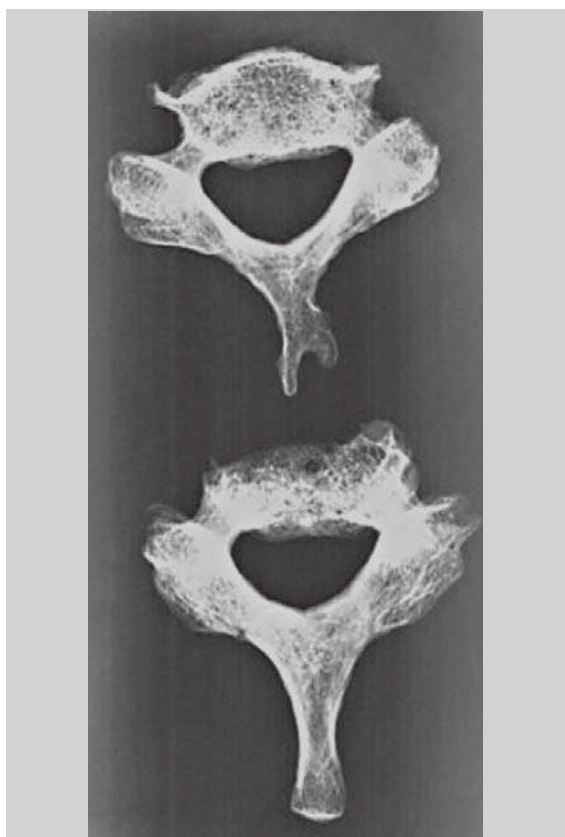
Измерению черепа предшествовала его реставрация, которая заключалась в восстановлении лицевого черепа по ориентирам, сохранившимся на смежных участках костных отломков путем склеивания костным клеем М.М. Герасимова по прописи воск-канифоль в пропорции 1:1<sup>12</sup>.

Ввиду значительного дефекта правой верхнечелюстной кости восстановить анатомически идеально эту часть лица не удалось.

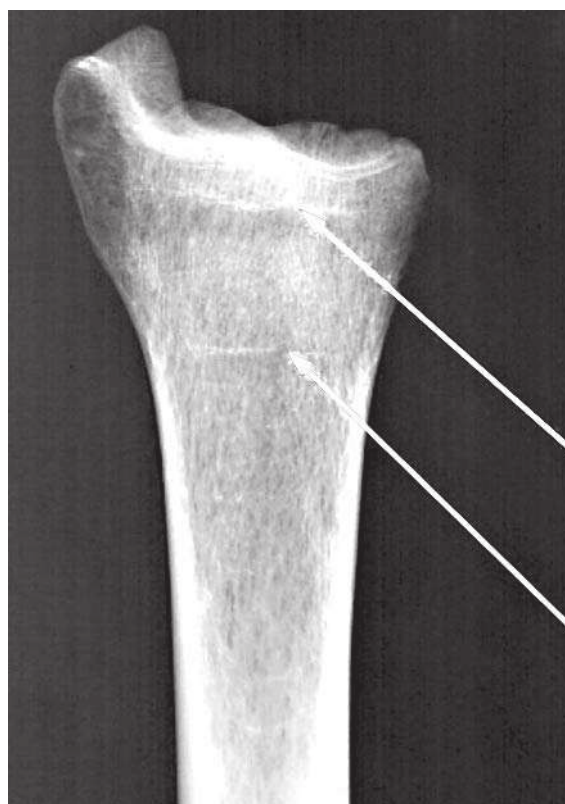
Аналогичным образом были реставрированы и длинные трубчатые и некоторые короткие трубчатые кости, если имелось полное соответствие отломков по плоскостям разделения. При остеометрическом исследовании мы ориентировались, прежде всего, на кости правой стороны.

**Давность захоронения.** Все честные останки скелетированы, буро-коричневого цвета, местами с красно-оранжевым оттенком, влажные, лишены жирового компонента.

Кости, особенно плоские, с наличием множественных поверхностных и глубоких трещин,



3. Рентгенограммы VI и VII шейных позвонков



4. Линии Харриса на правой большой берцовой кости

локальных вспучиваний, протяженных отслоений и дефектов компактного вещества. На лобной кости черепа вспучивание и дефекты наружной костной пластины имеют вид прерывистых бороздок, преимущественно косо-вертикального направления. Особенно значительные разрушения касаются плоских костей туловища, позвоночного столба и эпифизов длинных трубчатых костей. Ребра имеют вид уплощенных «футляров», заполненных разрушенными и спрессованными костными балками. Поэтому выделение ребер из грунта без предварительной консервации по специальной прописи (воск, скипидар, спирт и др.) оказалось невозможным. Обнаженное губчатое вещество чрезвычайно хрупкое, крошится при незначительном прикосновении. При высыхании (без консервации) кости начинают иставать мелкой костной пылью.

Эмаль зубов мутная, буроватого цвета, с наличием множественных поверхностных трещин и крошева соответственно зубам, где сохранились лишь корни.

Ультрафиолетовая люминесценция (Desagna, 366 и 254 нм) — поверхность VI—VII шейных позвонков обнаруживает едва заметное очаговое сине-фиолетовое свечение на общем сером фоне. На плоскости распила остистого отростка VII шейного позвонка свечение имеет вид отдельных светло-фиолетовых слабых пятен.

Выявленные посмертные изменения костей и зубов по данным различных авторов<sup>13</sup> характерны для длительного пребывания (200—500 лет) честных останков в грунтовом захоронении. Принадлежность этих останков по признаку давности захоронения преподобному Иосифу Волоцкому († 1515) не исключается.

Мы опустим результаты диагностики основных групповых признаков личности, которые кратко изложены в разделе «Итоги сравнительного исследования» и остановимся на характеристике лишь тех особенностей, которые имели принципиальное значение для идентификации преподобного Иосифа Волоцкого.

**Функциональные особенности.** На ключицах, VI—VII шейных позвонках и надколенниках обнаружены признаки чрезмерной функциональной нагрузки.

На передней поверхности тела обеих ключиц определяется дугообразное вздутие, располагающееся вблизи грудинного конца, которое более выражено на правой ключице. Рентгенологически здесь определяется истончение кортикального слоя и его выраженное расслаивание.

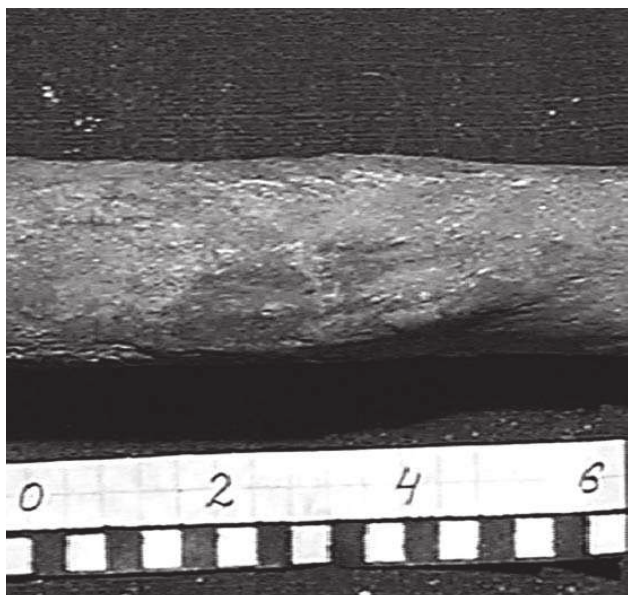
Определяется функциональный блок VI и VII шейных позвонков. На нижней поверхности тела вышележащего позвонка отмечаются сосцевидные выросты длиной от 5 до 10 мм; на верхней поверхности тела нижележащего позвонка — конгруэнтные этим выростам западения (*илл. 2*). В результате, какие-либо движения этих позвонков относительно друг друга невозможны. Рентгенологически структура губчатого слоя этих позвонков разрежена, имеет крупнопетлистый характер. Кортикальный слой задней дуги и остистого отростка слева резко истончен, а местами не просматривается вовсе (*илл. 3*).

Надколенники резко утолщены с выраженными остеофитами, особенно в области основания, рентгенографически структура пятнистая. Эти особенности, как правило, наблюдаются у лиц, послушанием которых было длительное стояние на коленях.

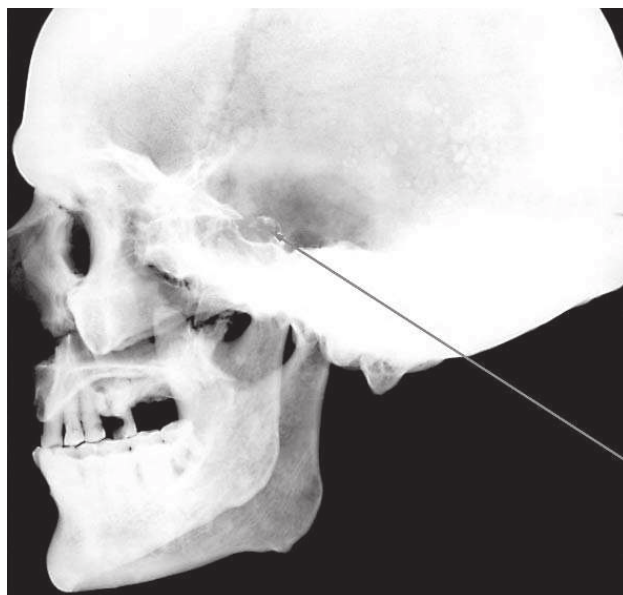
**Следы заболеваний и травм.** На границе верхней и средней третей правой плечевой кости обнаружены следы локальной травмы, сопровождавшейся выраженным периоститом и аппозицией костного вещества давностью не менее 1,0—1,5 лет до момента смерти (*илл. 5*).

При рентгенографии правой большой берцовой кости определяются две зоны остановки роста — линии Харриса (*илл. 4*). Подобные особенности свидетельствуют о факте тяжелых заболеваний или стрессе (голод, травма и др.), имевших место в детском возрасте.

По краям суставных фасеток соответственно срединному атлантаосевому суставу наблюдаются мощные краевые костные разрастания I и II шейных позвонков — деформирующий артроз. При наличии таких изменений объем движений при повороте головы в сторону ограничен, а сами движения сопровождаются отчетливо слышимым скрипом.



5. Следы зажившей травмы правой плечевой кости



6. Боковая рентгенограмма черепа

На боковой рентгенограмме черепа отмечается деструкция спинки турецкого седла (илл. 6). Контуры ее нечеткие и неровные, имеют дольчатый вид с единичными глыбчатыми включениями (обызвествление опухолевых масс?) — подозрение на краниальную хордому.

Заболевание наблюдается преимущественно у мужчин 40–60-летнего возраста. У больных доминируют головные боли, нарушение зрения и эндокринно-обменные расстройства (похудание, сухость и атрофия кожи, слизистые отеки, выпадение волос), возможны психоэмоциональные сдвиги. Прогноз неблагоприятен при инфильтрирующем росте опухоли<sup>14</sup>.

Рентгенологические данные в определенной степени коррелируют с патологией, выявленной методом ЭСА.

Отмечается значительная стертость сохранных зубов-антагонистов и прижизненная потеря восьми зубов, частичное или полное разрушение коронок семи зубов. Рентгенологически зафиксировано резкое уменьшение объема коронковой части пульпарной камеры, кариозная болезнь с преимущественным поражением зубов верхней челюсти, радикулярная киста 7-го верхнего левого зуба, левосторонний гайморит одонтогенного происхождения (свищ через дно лунки 6-го верхнего левого зуба).

**Спектральный анализ.** Не подлежит сомнению, что химизм исследованных честных останков испытывал влияние двух разнонаправленных посмертных процессов.

Во-первых, абсорбция отдельных элементов из почвы, обусловленная большой давностью захоронения, — сотни лет<sup>15</sup>. Это касалось, прежде всего, марганца и бария (в контроле отсутствуют), в меньшей степени — железа, титана, меди, алюминия и, возможно, свинца.

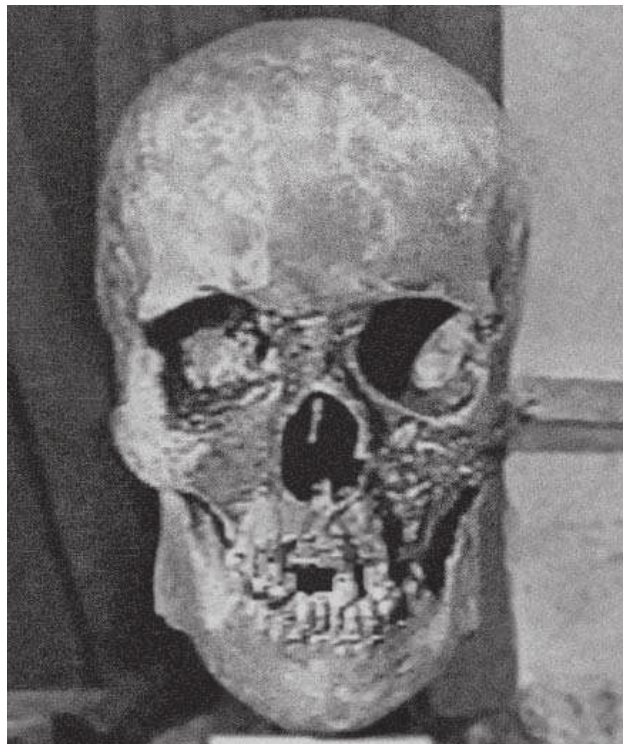Во-вторых, диффузия отдельных элементов из костей в почву. Содержание фосфора и магния в исследованных костях существенно меньше, чем в контрольных образцах.

Содержание макро- и микроэлементов в различных костях скелета и их отделах, отражает также специфику их прижизненного распределения. Следы наведенной металлизации и, в частности, резко увеличенное содержание меди и титана, обнаруженные на теле правой и левой ключиц и задней дуги VI и VII шейных позвонков, адекватны элементному составу вериг (илл. 7), которые, по церковному преданию, носил преподобный Иосиф Волоцкий. Следовательно, результаты эмиссионного спектрального анализа вериг не исключают принадлежности исследованных честных останков преподобному Иосифу Волоцкому.





7. Вериги преподобного Иосифа Волоцкого



8.1. Компьютерная реконструкция внешности. Череп

Методом инфракрасной спектродетекции выявлена деградация белковой части костной ткани, что указывает, как и результаты эмиссионного спектрального исследования, на значительную давность захоронения (несколько сотен лет).


По данным эмиссионного спектрального анализа смерть человека, которому принадлежал исследуемый скелет, могла наступить от тяжелого хронического заболевания онкологического профиля. Данный вывод не противоречит рентгенологически выявленной опухоли турецкого седла и церковному преданию о тяжелом недуге преподобного Иосифа Волоцкого, приведшем к его недееспособности и смерти.

**Исследование графических изображений.** При сравнении иконописного портрета преподобного Иосифа Волоцкого (*цв. илл.*) и черепа использовали специальные компьютерные технологии<sup>16</sup>: метод координатного анализа, когда изображения «черепа — портрет» сравниваются программным путем с вычислением «невязок» между одноименными реперными точками, и метод количественного «словесного портрета», основанный на анализе расстояний между выбранными точками и сравнении основных элементов лица и черепа.


К сожалению, они не рассчитаны на исследование произведений изобразительного искусства и, тем более, древнерусской живописи, основанной на Византийском каноне. Присущая ей система отображения человека, в том числе и лица, заметно отличается от фотографических изображений. Здесь можно видеть одновременно элементы и прямой, и обратной перспективы и аксонометрии, а также разного рода «искажения» — целенаправленная деформация пропорций лица для усиления художественного эффекта<sup>17</sup>.

Вместе с тем прослеживается заметная корреляция признаков асимметрии между элементами черепа и иконописного лика. Вряд ли это простая случайность. Скорее всего, мы видим «отголосок» прижизненных черт внешности прп. Иосифа, которые запечатлел иконописец.

Для восстановления лица по черепу использована компьютерная программа Megarobot, разработанная в ЭКЦ МВД России на базе комплекта рисунков элементов внешности евро-



8.2. Компьютерная реконструкция внешности.  
Полупрозрачное изображение лица на фоне черепа



8.3. Компьютерная реконструкция внешности.  
Лицо

пеоидов, а также метод М.М. Герасимова (1955)<sup>18</sup> в части определения признаков словесного портрета по черепу.

Данный способ гарантирует<sup>19</sup>: достоверное воспроизведение общих размеров и формы головы и лица, лба, носа, рта, разреза глаз; приблизительное восстановление общей полноты лица и нижней части подбородка, деталей строения рта, глаз и век, крыльев носа и условное восстановление волосяного покрова головы и лица, ушных раковин, складок и морщин.

При создании документального иконописного изображения облика Преподобного Иосифа Волоцкого для целей молитвенного поклонения необходимо будет также учитывать следующие особенности.

Легкий поворот плоскости лица влево. Короткая шея. Левая половина лица уже, но выше правой.

Надпереносье резко выступающее, носовая точка углублена. Надпереносье со срединным углублением, что формировало единичную вертикальную складку между бровями.

Линия брови слева более дугообразная, справа — прямолинейная, с тенденцией к косонаправленному направлению.

Глазные камеры глубокие (глаза глубоко посажены), правая орбита выше левой, разрез глаз горизонтальный.

Отклонение носовой перегородки и сужение правого носового хода. Основание носа горизонтальное. Нижний край грушевидного отверстия острый, с небольшой подносоевой ямкой (*fossa praenasalis*), нечетко очерчены крылья носа. Фильтрум широкий, прямоугольный.

Прикус зубов ножницеобразный (ортогнатический). Краудинг (скупенность) передних нижних зубов. Отсутствие многих зубов на верхней челюсти формировало впалость щек, которая, по-видимому, частично маскировалась бородой. Угол нижней челюсти справа выбухает сильнее. Резкая подбородочная борозда.



Сосцевидные отростки небольшие, вертикального направления, что свидетельствует о небольших и невыступающих ушах. Наружные слуховые отверстия с широкими раструбами.

Портретная компьютерная реконструкция Иосифа Волоцкого представлена на *илл. 8*. Здесь же дано полупрозрачное наложение «череп — портрет», позволяющее судить об их проекционном соответствии друг другу. Проведено сравнение полученной графической реконструкции лица с исследуемым черепом методом количественного «словесного портрета», подтверждающее корректность реконструированного облика с позиций портретно-криминалистической экспертизы.

### **Краткие итоги сравнительного исследования**

#### 1. Место погребения

Житийные сведения: против алтаря Успенского храма своей обители.

Честные останки: в аркосолии южной стены Успенского собора постройки 1688—1692 гг. Иосифо-Волоцкого ставропигиального мужского монастыря.

#### 2. Давность захоронения

Житийные сведения: преставился 9 сентября 1515 г. по ст. ст.

Честные останки: 200—500 лет.

#### 3. Раса, расовый тип

Житийные сведения: прадед преподобного Иосифа — Саня, выходец из Литвы.

Честные останки:

*Краниологические особенности:* европеоид, среднеевропеоидная локальная раса (л.р.) с чертами североевропейской л.р. (атланта-балтийского типа); наблюдается у русского населения Северо-Запада России, у народов Прибалтики и Северной Европы.

*Соматологические особенности:* западный (прибалтийский) вариант восточноевропейского типа; типичными представителями являются латыши, эстонцы, а также литовцы, поляки и русские северо-западного региона.

*Пропорции тела:* мезоморфного типа (средняя длина туловища и конечностей).

*Линейные пропорции сегментов конечностей:* относительно большая длина сегментов нижних конечностей (за счет бедра) по сравнению с верхними конечностями, умеренная длина плеча и кисти в сочетании с укороченным предплечьем.

#### 4. Пол

Житийные сведения: мужской.

Честные останки: мужской. Нарушений половой дифференцировки черепа и посткраниального скелета не выявлено.

#### 5. Возраст

Житийные сведения: 75 лет.

Честные останки: 60—75 лет.

#### 6. Длина тела

Житийные сведения: «...роста был среднего...».

Честные останки: 162,2—166,4 см. По рубрикации Р. Мартина (1928) соответствует средней длине тела.

#### 7. Портретные особенности

Житийные сведения: «...лицом благообразен, подобно древнему Иосифу, борода была округлая и длины умеренной, сначала темно-русый, потом седой...».

Честные останки: портретные особенности, воссозданные по черепу методом «Megarobot», вполне соответствуют приведенной характеристике преподобного Иосифа Волоцкого (*илл. 9.3*). Пигментация волос диагностированного антропологического типа вполне может быть темнорусой. Голова непропорционально велика (58—60 размер головного убора) по отношению длины тела (162,2—166,4 см).

#### 8. Тип телосложения

Житийные сведения: отсутствуют.



9. В день открытия мощей прп. Иосифа Волоцкого 12 июня 2003 г. Слева направо: археолог, канд. ист. наук Ю.А. Смирнов, судебно-медицинский эксперт проф. В.Н. Звягин, Митрополит Питирим (Нечаев), архиепископ Алексий (Фролов), схиигумен Рафаил, архивариус монастыря послушница Наталья Егасова, секретарь Митрополита Питирима Т.В. Суздальцева.

Честные останки: грудно-мускульный. Для этого варианта характерны слабо развитое жиросложение, достаточно развитая мускулатура, цилиндрическая форма грудной клетки, невыступающая прямая форма живота, обычная прямая спина.

#### 9. Вид деятельности

Житийные сведения: «...А пожил он от рождения своего в мирском состоянии 20 лет, постригся и был в послушании у преподобного игумена Пафнутия 18 лет, и после Пафнутия был игуменом 2 года, и во святой своей обители 36 лет, а всех лет его жизни было 76...».

Был талантливым проповедником, духовным писателем «...каллиграфом и ценителем церковного искусства... и, несомненно, одним из образованнейших людей на Руси...».

Честные останки: церебральный тип пропорции головы (превалирование размеров мозгового отдела над лицевым), маленькая изящная кисть, тонкие пальцы с длинными дистальными фалангами, отсутствие дегенеративно-дистрофических изменений в суставах кисти, замедленный темп старения скелета — исключают сколько-нибудь длительное занятие тяжелым физическим трудом и выполнение «...самых различных, подчас физически тяжелых послушаний...».

Резкое утолщение надколенников и наличие костных разрастаний на передне-верхних поверхностях являются признаками адаптации и наблюдаются у людей, в обычае которых, в частности, стояние на коленях (молитвенное, профессиональное и др.).

#### 10. Ношение вериг

Житийные сведения: металлические вериги, принадлежавшие преподобному Иосифу Волоцкому, сохранились, не реставрировались и находятся в краеведческом музее г. Волоколамска.

Честные останки: обнаружены признаки чрезмерной функциональной нагрузки на передней поверхности правой и левой ключиц, VI и VII шейных позвонках, а также следы наведенной металлизации (железо, медь, титан), что указывает на ношение тяжелых металлических вериг.

Результаты эмиссионного спектрального анализа вериг при учете наведенной металлизации на указанных костях не исключают принадлежности исследованных честных останков преподобного Иосифу Волоцкому.

11. Заболевания и травмы, полученные в различные периоды жизни

Житийные сведения: отсутствуют.

Честные останки: в детстве дважды перенес тяжелые заболевания или пищевые стрессы (голодание).

Деформирующий артроз срединного атлантоосевого сустава — движения при повороте головы в сторону ограничены и болезненны.

Тупая травма правого плеча, сопровождавшаяся выраженным периоститом (давность не менее 1—1,5 лет).

Кариозная болезнь с преимущественным поражением зубов верхней челюсти: прижизненная потеря восьми зубов, частичное или полное разрушение коронок семи зубов, радикулярная киста 7-го верхнего левого зуба, левосторонний гайморит одонтогенного происхождения (свищ через дно лунки 6-го верхнего левого зуба).

Атрофия альвеолярного отростка верхней и нижней челюстей, по-видимому, вследствие пародонтоза (альвеолярная пиорея) или возрастных инволютивных изменений.

12. Заболевание, приведшее к смерти

Житийные сведения: имеются данные о тяжелом хроническом заболевании, приведшем к смерти:

— «...во многой немощи лежал...»;

— «...внешние очи у него, как у патриарха Исаака, не видели...»;

— «...к себе не велел никого пускать, кроме великой нужды, и весьма изнемогал...»;

— «...братья же... носили его к каждой службе и клали в сокровенном месте... а он уже и сидеть не мог...».

Честные останки: подозрение на онкологическое заболевание (опухоль спинки турецкого седла, краниальная хордома). У больных доминируют головные боли, нарушение зрения, эндокринно-обменные расстройства (похудание, сухость и атрофия кожи, слизистые отеки, выпадение волос), возможны психо-эмоциональные сдвиги. Рентгенографические данные о внутричерепной опухоли коррелируют с онкологической патологией, установленной методом эмиссионного спектрального анализа.

Таким образом, каких-либо признаков, исключая принадлежность честных останков, обретенных при археологических раскопках (ноябрь 2001 г.) в аркосилии южной стены Успенского собора Иосифо-Волоцкого монастыря преподобному Иосифу Волоцкому (1439/1440—1515), при медико-криминалистическом исследовании не обнаружено.

**Послесловие.** Значительным событием недавнего прошлого стало обретение мощей преподобного Иосифа Волоцкого, ранее находившихся под спудом и идентифицированных в ходе медико-криминалистического исследования.

12 июня 2003 г. по благословению и с участием наместника Иосифо-Волоцкого ставропигиального мужского монастыря митрополита Волоколамского и Юрьевского Питирима мощи были торжественно положены в раку при большом стечении богомольцев и стали доступны для молитвенного поклонения всем желающим.

Год спустя, 14 июня 2004 года, по окончании праздничного богослужения, посвященного 525-летию основания Обители, Святейший патриарх Московский и всея Руси Алексей II благословил автора данной статьи за усердные труды во славу святой церкви иконой, на которой изображен преподобный Иосиф Волоцкий с братией.



## Примечания

- <sup>1</sup> Житие преподобного отца нашего Иосифа Волоцкого // Преподобный Иосиф Волоцкий: акафист, житие, из истории обители. М., 1999. С. 32–35.
- <sup>2</sup> Из истории обители // Преподобный Иосиф Волоцкий: акафист, житие, из истории обители. М., 1999. С. 38–39.
- <sup>3</sup> Надгробное слово преподобному Иосифу Волоколамскому, ученика и сродника его инока Досифея Топоркова. М., 1863. С. 15.
- <sup>4</sup> Там же. С. 40–41.
- <sup>5</sup> Надгробное слово преподобному Иосифу Волоколамскому. М., 1865. С. 24.
- <sup>6</sup> Житие преподобного Иосифа Волоколамского, составленное Саввой, епископом Крутицким. М., 1864. С. 55.
- <sup>7</sup> Там же. С. 55–56.
- <sup>8</sup> Там же. С. 64–65.
- <sup>9</sup> Житие преподобного Иосифа Волоколамского, составленное неизвестным. М., 1865. С. 73–74.
- <sup>10</sup> Волоколамский Патерик // Богословские труды. М., 1973. С. 220.
- <sup>11</sup> *Меняйло В.А.* Документальный анализ при атрибуции образа преподобного Иосифа Волоцкого // Научная конференция «Экспертиза и атрибуция произведений изобразительного искусства», 27–31 мая 1996 г. Материалы. М., 1998. С. 25–27.
- <sup>12</sup> *Звягин В.Н.* Реставрация фрагментированного черепа при экспертизе идентификации личности // Судебно-медицинская экспертиза. М., 2001. № 2. С. 15–21.
- <sup>13</sup> *Евгеньев-Тииш Е.М.* Установление давности смерти в судебно-медицинской практике. Казань, 1963; *Berg S., Specht W.* Untersuchungen zur Bestimmung der Liegezeit von Skeletteilen // Dtsch Z. ges. Gerichtl. Med. 1958. № 47. S. 209–241. *Berg S.* The determination of bone age // Methods of forensic science. London, New York, 1963. Vol. II. P. 231–252. *Hunger H.* Liegezeitbestimmung an Skelett-funden im Erdboden // *Hunger H., Leopold D.* Identification. Leipzig, 1978. S. 50–100.
- <sup>14</sup> *Коваль Г.Ю.* Первичные опухоли костей // Рентгенодиагностика заболеваний и повреждений черепа. Киев, 1984. С. 141–142.
- <sup>15</sup> *Рубежанский А.Ф.* Определение по костным останкам давности захоронения трупа. М., 1978.
- <sup>16</sup> *Звягин В.Н., Самоходская О.В., Иванов Н.В. и др.* Портретная идентификация личности по трупу и прижизненной фотографии. Методические рекомендации № 94/266 // Судебно-медицинская экспертиза. М., 1996, № 1, с. 39–43; *Звягин В.Н., Самоходская О.В., Иванов Н.В., Аль-Момани Р.Д.* Критерии идентификации личности по черепу и прижизненной фотографии // Судебно-медицинская экспертиза. 1998. № 3. С. 48–55; *Звягин В.Н., Нарина Н.В.* Компьютерное исследование черепно-лицевых размеров с помощью методики количественного словесного портрета // Судебно-медицинская экспертиза. М., 2000. № 1. С. 19–26; *Звягин В.Н., Нарина Н.В., Иванов Н.В.* Оптимизация экспресс-методов судебно-медицинской идентификации личности по признакам внешности (метод компьютерной идентификации личности по черепу и прижизненной фотографии POSKID 1,0). Методические рекомендации Минздрава РФ № 98/249 утверждены 19.01.1999. М., 2000. С. 26.
- <sup>17</sup> *Раушенбах Б.В.* Пространственные построения в древнерусской живописи. М., 1975. С. 35–49.
- <sup>18</sup> *Герасимов М.М.* Восстановление лица по черепу. М., 1955. С. 580–581.
- <sup>19</sup> *Федосюткин Б.А., Коровянский О.П., Усачева Л.Л. и др.* Комбинированный графический метод восстановления лица по черепу. М., 1991.